Lane Medical Library

Die Wirkung von Tiranal bei der Behandlung der Caries profunda.

Inaugural-Dissertation

zur

Erlangung der Doktorwürde

einer

Hohen Medizinischen Fakultät der Ruprecht-Karls-Universität

zu Heidelberg.

Vorgelegt von

Elisabeth Kreutzer, Zahnärztin

aus Halle/Saale.

Buch- und Kunstdruckerei Wilh. Postberg, Bottrop i.W.

1932

Gedruckt mit Genehmigung der Medizinischen Fakultät der Universität Heidelberg.

Dekan: Prof. Dr. Siebeck Referent: Prof. Dr. Weißenfel

1933

Meinen lieben Eltern!

Inhaltsübersicht.

I. Kurze geschichtliche Entwicklung der konservierenden Zahnheilkunde.

II. Das Wesen der Zahnkaries.

a) ätiologisch,

b) makroskopisch,

c) mikroskopisch.

III. Die Behandlung der Zahnkaries.

a) Handinstrumentarium,

b) Maschineninstrumente,

c) chemische Mittel:

α) Argentum nitricum,

β) Paraffin, Harze,

γ) Thymol, Xylol,

δ) Verkieselung mit Tiranal.

IV. Verkieselungsmethoden von Schröder.

a) Radisan,

b) Tiranal.

V. Experimentelle Untersuchungen mit Tiranal.

a) Eigenschaften und Wirkung des Mittels,

b) Untersuchungen an Phantomzähnen.

c) Histologische Untersuchungen,

d) Klinische Untersuchungen,

e) Elektrische Prüfungen,

f) Röntgenologische Untersuchungen.

VI. Indikation von Tiranal.

VII. Kritische Zusammenfassung über die Wirkung von Tiranal.

I.

Die Zahlheilkunde wird heute in 3 Abschnitte eingeteilt und zwar in die chirurgische, die prothetische und die konservierende. Genaue Grenzen kann man dabei nicht ziehen, da sowohl in Theorie als auch in der Praxis jede derselben in die andere übergreift. Während man auf dem Gebiet der Chirurgie und der Technik schon sehr früh Gutes leistete, hat sich die konservierende Zahnheilkunde erst sehr spät entwickelt. Ja, kann man sagen, daß ihre ersten sicheren Heilerfolge erst bis in die Mitte des 19. Jahrhunderts zurückzuführen sind. Früher vernachlässigte man die Zähne und suchte erst den Zahnarzt auf, wenn heftige Zahnschmerzen auftraten. Der erkrankte Zahn wurde dann meist extrahiert und mittels einer Prothese füllte man die entstandene Lücke aus. Erst gegen Ende des 19. Jahrhunderts trat die Erkenntnis bei Zahnärzten und Patienten ein, daß erkrankte Zähne möglichst frühzeitig behandelt werden müssen. Damit begann die große Entwicklung der konservierenden Zahnheilkunde; man versuchte jetzt kariöse Zähne zu erhalten, und bei vielen Zahnerkrankungen ist es der modernen konservierenden Zahnheilkunde gelungen, eine vollständige Heilung zu erzielen. Damit wird dem Zahn seine Funktionsbestimmung erhalten.

Als Begründer der Zahnheilkunde kann man den Griechen Hyppokrates (456 v. Chr.) nennen. Er und der Römer Celsus (um Christi Geburt) sind die ersten gewesen, die sich mit erkrankten Zähnen befaßten. Scribonius (43 n. Chr.) beschäftigte sich schon mit der Entstehungsursache der Karies. Er vertrat den Standpunkt, daß die Karies durch Würmer hervorgerufen wird, die sich in den hohlen Zähnen aufhalten. Er versuchte deshalb diese Würmer mittels Räucherungen zu vertreiben.

Diese Theorie der Kariesursache wurde lange Zeit hindurch anerkannt, und erst die Amerikaner brachten um die Mitte des 19. Jahrhunderts neue Lehren von der Aetiologie der Zahnkaries.

Während im 18. Jahrhundert in Deutschland kaum jemand etwas vom Konservieren der Zähne verstand, blühte in Frankreich schon die Zahnheilkunde, und Fauchard trug an ihrer Entwicklung viel dazu bei. Er vervollkommnete das Instrumentarium zum Konservieren der Zähne, fertigte sich schon die erste Bohrmaschine an und legte Füllungen aus Gold, Zinn und Blei.

Den größten Verdienst in der Entwicklung der Zahnheilkunde haben sich die Amerikaner erworben, die schon verhältnismäßig früh Diagnosen stellten und auch therapeutische Eingriffe machten. Um 1850 siedelten sich in allen Ländern amerikanische

Zahnärzte an, und obwohl sie mehr technische als medizinische Kenntnisse besaßen, hatten sie doch große Erfolge, denn ihren Methoden gelang es nun, die harte Zahnsubstanz zu behandeln.

II.

Ich erwähnte oben schon, daß man früher auf dem Standpunkt stand, daß die Zahnkaries durch Würmer verursacht wird, die sich in den hohlen Zähnen aufhalten. Scribonius war der Lehrer dieser Theorie, und noch der neapolitanische Professor Musitanus (1714) und der Franzose Jourdain (1784) waren Anhänger dieser Lehre. Erst durch Miller lernte man die große Bedeutung der Mikroorganismen kennen, die für die Entstehung der Zahnkaries verantwortlich zu machen sind.

Heute wird gelehrt, daß die Karies ein chemisch-parasitärer Vorgang ist. Sie gilt jetzt im wesentlichen als unspezifische Infektion, da nicht ein einziger Erreger allein dafür in Betracht kommt.

Die Millersche Theorie, nach der durch die Mikroorganismen und Fermente, die im Speichel enthalten sind, Speisereste, besonders Kohlehydrate, in Gärung übergehen und dadurch Säuren entstehen, die die Zähne entkalken, hat nur noch wenig Gegner. Aber auch Nahrungsmittel enthalten Säuren, die in Berührung mit der Zahnsubstanz entkalkend auf sie wirken. Die Karies entwickelt sich aus der Wirkung der Säuren, die die anorganischen Bestandteile auflösen und aus der Fäulnis der organischen Substanzen, die durch Gärungsvorgänge verursacht wird. Die Milchsäure spielt unter den Säuren die größte Rolle. Der Butter-, Ameisen- und Essigsäure kommt eine geringere Bedeutung zu.

Die Zahnkaries ist zweifellos die wichtigste Erkrankung, mit der sich ein Zahnarzt zu befassen hat. Zu ihrer vernunftsmäßigen Bekämpfung ist wie bei der Erkrankung jedes anderen Organes zunächst eine eingehende Kenntnis ihrer Aetiologie, ihres Wesens und Verlaufes die Grundbedingung des Erfolges und zwar für die Prophylaxe der gesunden wie für die Therapie der erkrankten Zähne. Man unterscheidet bei der Aetiologie der Karies kausale und konditionelle Momente. Zu den kausalen gehören die Bakterien. Von 18 verschiedenen aus dem Mund isolierten Bakterien fand Miller 10, die Milchsäure produzieren. Die Milchsäure entsteht aus Kohlehydraten und Zuckerarten, und zwar werden die gärungsfähigen Kohlehydrate durch Fermente, die teils im Speichel vorhanden sind, und teils als zymogene Bakterien im Munde vorkommen, in Milchsäure umgewandelt.

Ein bestimmter Erreger für die Karies ist noch nicht gefunden worden. Im allgemeinen kann man annehmen, daß hauptsächlich Streptococcen als die spezifischen Karieserreger verantwortlich zu machen sind. Man fand z. B. den Streptococcus viridans und lacticus. Von manchen Autoren wird die Myxamoeba buccalis als spezifische Erregerin angegeben. Als Säurebildner kommen Fusobakterien (Cladotrix und Leptotrix), Streptococcen

und Acidobakterien in Betracht. Sind letztere sehr stark vertreten, so breitet sich die Karies sehr rasch aus. Auch Spirochäten und Spirillen sind bei der Kariesentstehung mitbeteiligt; sie lösen gemeinsam mit den Fusobakterien den erweichten Rückstand auf. Reiter wies nach, daß die Spirochäta dentium Eiweiß abbauen kann.

Bei der Aetiologie der Karies kommen nicht nur die kausalen Momente, sondern auch die konditionalen in Betracht. Dazu gehören:

1. Zahnbeschaffenheit,
2. Stellung der Zähne,
3. Mundverhältnisse.

Zu 1. gehören: Minderwertigkeit der Struktur, z. B. mangelnde Verhornung des Schmelzoberhäutchens und mangelhafte Verkalkung des Zahnes, kurz Hypoplasien genannt. Diese defekten Stellen bieten reichlich Retention für gärungsfähiges Material, und es kommt sehr leicht zur Entkalkung. Auch die Gestaltung der Krone ist bei der Kariesentstehung in Betracht zu ziehen. Befinden sich auf dem Zahne tiefe Fissuren oder Foramina coeca, umso weniger gut kann der Zahn mechanisch gereinigt werden. Diese Zähne sind Prädilektionsstellen für Karies, denn Speisereste werden in den Furchen retiniert, und damit besteht Kariesgefahr.

Auch die Stellung der Zähne ist ein wichtiges konditionales Moment. Wir finden deshalb bei anormaler Zahnstellung häufiger Karies als bei normaler, denn dadurch entstehen oft Nischen und Winkel, die der natürlichen Zahnreinigung gar nicht zugängig sind.

Eine wichtige Rolle der Kariesentstehung spielt außerdem die Zusammensetzung des Speichels. Auch Allgemeinerkrankungen, wie Rachitis, kongenitale Lues, Tetanie, chronische Kinderkrankheiten und Avitaminosen können nach Kantorowicz als konditinale Momente bei der Aetologie der Karies herangezogen werden. Türkheim geht noch weiter, indem er auch Anämie, Chlorose, Diabetes, Tuberkulose sowie Störungen in der inneren Sekretion zu den Erkrankungen zählt, die zur Karies in Beziehung stehen können. Eine Kariesvererbung gibt es nicht, wohl aber kann sich die Disposition zur Karies von Eltern auf Kinder vererben.

Wie erkennt man die Karies nun makroskopisch und wie ist ihr mikroskopisches Bild? Vorbedingung für eine Kariesentwicklung ist eine Verletzung des Schmelzoberhäutchens, in das die Erreger eindringen. Sobald die Mikroorganismen bis zum inneren Rande des Schmelzoberhäutchens am Zahn vorgedrungen sind, beginnt auch meist schon eine Veränderung des Schmelzes an der Peripherie. Im Anfangsstadium erkennt man schon makroskopisch, daß die gleichmäßige Transparenz des Schmelzes unterbrochen wird. Man sieht das genau an einem abgegrenzten Fleck, der entweder undurchsichtig, weiß und kreidig ist (bei der akuten Karies), oder bräunlich pigmentiert erscheint (bei der

chronischen Form). Diese Stelle hat eine rauhe Oberfläche, wenn man sie mit der Sonde überfährt.

Die Veränderung der Transparenz wird hervorgerufen durch die Entkalkung der Schmelzprismen. Die Karies entwickelt sich dann weiter, der Fleck kann sich schmutzig braun bis schwarz verfärben. Man unterscheidet je nach der Form ihrer Ausbreitung Oberflächenkaries, Fissurenkaries und unterminierende Karies. Letztere entsteht meistens, sobald die Schmelzdentingrenze erreicht ist.

Mikroskopisch erkennt man eine deutliche Querstreifung der entkalkten Schmelzprismen. Aus der Querstreifung entwickelt sich eine Körnelung, die schließlich in eine wolkige Trübung übergeht. Die Einwanderung der Bakterien vollzieht sich in den entkalkten interprismatischen Bahnen.

Vom Schmelz aus dehnt sich der kariöse Prozeß meist auch auf das Dentin aus. Die Entwicklung geht hier im großen und ganzen rascher. Die Erreger dringen in den Dentinkanälchen, den Dentinfortsätzen und Odontoplasten entlang, vorwärts. Hat die Karies das Dentin erreicht, so kann man von einer Caries profunda sprechen.

Das makroskopische Bild zeigt hierbei einen wesentlichen Unterschied zwischen chronischer und akuter Form. Bei letzterer ist die Oberfläche sehr hart, man spricht deshalb auch von ausgeheilter Karies. Die akute Form dagegen zeigt ein weiches, meist hellbraunes verändertes Dentin, das sich durch Transparenzveränderung auszeichnet.

Das histologische Bild der Dentinkaries ist folgendermaßen: In den Kanälchen findet man Anreicherung von Fett, zunächst nur in Tröpfchenform, später jedoch eine vollständige Verfettung. Mit Hilfe der Sudanfärbung wird dies besonders gut sichtbar gemacht. Die Bakterien dringen in den Dentinkanälchen weiter vor, und zwar findet man sie mikroskopisch an der Peripherie zahlreicher als in der Pulpanähe. Durch sie wird eine Entkalkung der Kanalwand und Zwischensubstanz verursacht, wodurch eine größere Nachgiebigkeit derselben entsteht. Allmählich verschwindet die Zwischensubstanz, durch Konfluieren entstehen Kavernen, die zunächst Rosenkranzform haben, später aber größer werden, und man erkennt nun im Mikroskop große Lücken.

Aus Vorgenanntem ersieht man, daß die Karies durch Infektion hervorgerufen wird; und zwar bewirken die Erreger starke pathologische Veränderungen der Zahnsubstanz. Je tiefer die Karies reicht, umso eher ist eine Infektion der Pulpa zu befürchten. Man muß deshalb möglichst früh daran denken, sie zu behandeln, noch ehe der Wurzelkanal bereits infiziert ist.

III.

Verfolgt man nun die geschichtliche Entwicklung der Kariesbehandlung, so sieht man, daß sie erst sehr spät bekämpft wurde. Man erkannte schon früher, daß man dem Zerstörungsvorgang Einhalt gebieten muß. Dieses gelang bisher nur durch peinlichste Entfernung der karisösen Massen. Nur dadurch

konnte ein Weiterschreiten des kariösen Prozesses verhütet werden. Jedoch ist es trotz sorgfältigster Entfernung der erkrankten Teile nicht möglich, eine Restitutio ad integrum zu erzielen. Man muß deshalb den entstandenen Defekt ergänzen und zwar mittels künstlichen Ersatzes, um dadurch das Aussehen und die Funktion des erkrankten Zahnes wiederherzustellen. Die dazu verwendeten Stoffe sind meistens anorganischer Natur, weil sie nur die nötige Widerstandskraft besitzen, sich gegen erneute Angriffe auf den behandelten Zahn zu wehren.

Miller hat 12 Eigenschaften aufgestellt, die für das Füllungsmaterial verlangt werden, und zwar fordert er:

1. Genügende Härte gegenüber den mechanischen Einflüssen,
2. Chemische Unzerstörbarkeit,
3. Dauernde Unveränderlichkeit der Form bezüglich des Volumens,
4. Schlechtes Wärmeleitungsvermögen in Rücksicht auf die Pulpa,
5. Gute Adaptionsfähigkeit zur Erzielung eines wasserdichten Verschlusses,
6. Möglichst zahnähnliche Farbe,
7. Unschädlichkeit für die Zahngewebe,
8. Leichte Einführbarkeit und Verarbeitung,
9. Möglichst geringe Empfindlichkeit gegen Feuchtigkeit,
10. Gute Adhäsion an den Zahnwänden,
11. Antiseptische Wirkung,
12. Leichtigkeit der eventuellen Entfernung.

Bisher gibt es jedoch kein Füllungsmaterial, das sich durch alle diese 12 Eigenschaften nach Miller auszeichnet.

Das Instrumentarium, das früher zur Kariesbekämpfung verwandt wurde, war sehr primitiv. Man benuzte schon seit Jahrhunderten Handinstrumente, seit einigen Jahrzehnten aber erst Fußtretmaschinen und elektrische Bohrmaschinen. Man unterscheidet jetzt also Hand- und Maschineninstrumentarium. Im allgemeinen wird vom Patienten die Präparation mit Handinstrumenten, den Exkavatoren bevorzugt, da sie schonender ist und der Behandelte nicht das unangenehme Geräusch des Bohrens hört. Auch die beim Bohren entstehende Wärme, die durch Reibung verursacht wird, fällt bei Handhabung der Handinstrumente fort. Dadurch werden sehr oft beim Patienten am erkrankten Zahne Schmerzen ausgelöst, besonders wenn die Kavität nahe bis an die Pulpa reicht, die nicht einmal infiziert zu sein braucht. Jedoch in der Praxis läßt sich die reine Behandlung mit Schmelz- und Zahnbeinschneidern nicht immer durchführen. Es dauerte erstens zu lange, und außerdem ist eine gänzliche Entfernung der kariösen Massen oft nur mit schneidenden und schleifenden Maschineninstrumenten, den Bohrern und Steinchen verschiedenster Form und Größe, zu erzielen. Besser ist die Behandlungsart mit Maschineninstrumenten, da man damit rascher zum Ziele kommt. Sie hat jedoch den Nachteil, daß sie weniger schonend ist.

Besonders bei Kindern muß man oft von den Maschineninstrumenten absehen. Die Behandlung ist an und für sich bei ihnen nicht einfach, da die Mundöffnung sehr klein ist, und man stößt auf Schwierigkeiten beim Trockenlegen der Kavitäten. Außerdem sind die Kinder oft überempfindlich und unbeherrscht, besonders wenn sie Märchen und Uebertreibungen ausgestandener Schmerzen von anderen gehört haben, die den Zahnarzt in das schlechteste Licht setzen. Am Zahnarzt liegt es nun, das Kind so zu erziehen, daß seine Scheu vor ihm schwindet, besonders da die Kindheitserinnerungen zeitlebens haften bleiben. Oft gelingt es nicht einmal dem liebevollen und freundlichen Wesen des behandelnden Zahnarztes, daß das Kind seine Furcht vor ihm überwindet; die Angst vor dem Bohren und den blitzenden Instrumenten ist zu groß.

Es wäre begrüßenswert, wenn sich ein Mittel fände, dem ohne Bohren und schneidenden Handinstrumenten es gelänge, das Fortschreiten der Karies zu bekämpfen. Besonders bei Kindern und übersensiblen Patienten könnte ein solches Mittel Anwedung finden.

Neben Hand- und Maschineninstrumenten hat man früher auch häufig schon chemische Substanzen verwandt. Empfohlen wurde vor allen Dingen das Argentum nitricum in Lösung und Substanz. Es soll das einzigste Mittel sein, mit dem wirklich Nennenswertes erreicht worden ist. Es wurde zuerst von Stebbins im International Dental Journal 1891 empfohlen. Er beobachtete, daß der Prozeß teils spontan aufhörte, daß sich dabei aber das bereits erweichte Gewebe stark verfärbte. Er stellte fest, daß von 64 Höhlen, die er mit Höllenstein behandelt hatte, nach Jahresfrist 37 keine weitere Karies aufwiesen, 14 zeigten Spuren, und die übrigen 13 waren ohne Erfolg behandelt worden. Ein großer Nachteil dieses Mittels ist seine starke Verfärbung; es ist also an sichtbaren Stellen im Munde gar nicht zu verwerten.

An Stelle von Argentum nitricum verwandte man auch Albargin, eine Verbindung von Argentum nitricum mit Gelatine.

Zum gleichen Zwecke wie die vorhergenannten Mittel wurde geschmolzenes Paraffin empfohlen. Die Höhle wurde damit, nachdem das erweichte Zahnbein herausgeschnitten und die Kavität vollkommen ausgetrocknet war, überschwemmt. Auch hierdurch soll ein Fortschreiten der Karies verhindert werden. Die praktische Erfahrung hat jedoch gezeigt, daß man sich von dieser Methode nicht zu viel versprechen darf.

Auch Thymol kam zur Verwendung, und neuerdings wurde das Xylol von Coebergh (Utrecht) als besonders zweckmäßig empfohlen. Schröder sagt, daß es sich durch größere Diffusionskraft auszeichnet und deshalb einen größeren Aktionsradius als die früher erwähnten Mittel besitzen soll.

Das neueste Mittel, das zur Bekämpfung der Karies erfunden wurde, ist das Tiranal. Professor Schröder (Berlin) ist es nach jahrelangen Versuchen gelungen, dieses chemische Mittel herzustellen, das bei den Fachleuten großes Aufsehen her-

vorgerufen hat. Bei dieser Methode soll nicht mehr exkaviert, sondern imprägniert werden. Es handelt sich hierbei um eine Verkieselungsmethode.

Triebel (Breslau) schreibt, daß man bereits früher das Auslackieren der Zahnhöhle mit Harzlösung oder in Amylacetat aufgelöste Celloloidmasse (Poroklaustra) mit zweifelhaftem Erfolg ausgeübt habe, jedoch eine Verkieselung der Dentinschicht und damit die Schaffung einer antiseptischen Schutzschicht sei bisher noch nicht vorgenommen worden.

IV.

Schröder hat schon vor einigen Jahren seine Radisanwurzelfüllung in die Oeffentlichkeit gebracht. Es handelte sich dabei ebenfalls um einen Kieselsäureester, der mit einer Harzlösung getrennt in Ampullen zur Verwendung kam. Hierbei sollten die Pulpareste verkieselt werden und damit eine Imprägnation der Wurzelkanalwände erzielt werden. Diese Methode ist jedoch für die Kassenpraxis, wo hauptsächlich Wert auf schnelles Arbeiten gelegt wird, zu kompliziert, trotzdem durch die Umwandlung von organischen Bestandteilen des Zahnbeines in anorganische Bahnbrechendes geleistet worden ist. Es lohnt sich deshalb zunächst auf den Vorgänger des Tiranals, das **Radisan,** einzugehen, über das viele und große Artikel veröffentlicht wurden. Die einzelnen Zahnärzte, die das Radisan in ihrer Praxis anwandten, und die auch über ihre praktischen Erfahrungen Artikel in Fachzeitschriften schrieben, sind mit den Erfolgen der Verkieselungsmethode von Schröder verschieden zufrieden.

Schröder vertritt den Standpunkt, daß bei der Beurteilung einer neuen Wurzelbehandlungsmethode der Schwerpunkt nicht darauf zu legen ist, ob es gelingt, die Wurzelkanäle vollständig auszufüllen, sondern die angewandte Behandlungsart muß folgende drei Eigenschaften besitzen:

1. Die Infektion muß beseitigt werden.
2. Mit Sicherheit muß das reparative Geschehen des periapicalen Gewebes ermöglicht werden.
3. Der Zahn muß so abgeschlossen werden, daß eine Reinfektion unmöglich ist.

Er hat deshalb das Radisan vorgeschlagen, das diese drei Eigenschaften besitzen soll. Es ist ein Kieselsäuretetramethylester, der gemeinsam mit Esterlack verwandt wird, und soll sich zur Behandlung pulpitischer und gangränöser Zähne eignen. Das Präparat enthält in Alkohol und Choloroform lösliche Harze. Schröder hat es 1924 in den Handel gebracht und hob folgende Symptome hervor:

Wenn das Radisan in den Wurzelkanal gebracht wird, dringt es mittels seiner intensiven Diffusionskraft in die feinsten Dentinkanälchen vor und imprägniert dabei die noch im Kanal übrig gebliebene Pulpa.

Es soll eine labiale Verbindung darstellen und sich in Anwesenheit der Gewebsflüssigkeit und Salzlösung in Methylalkohol und Kieselsäure zersetzen. Schröder vertritt den Standpunkt,

daß die Reste der Pulpa, die doch niemals völlig entfernt werden können, durch die entstandene Kieselsäure anorganisiert werden, und sich dieselben nach kürzerer Zeit in eine reaktionslose anorganische Masse verwandeln, die glasartiges Aussehen hat, und die mit einer dünnen Schicht die Wände des Wurzelkanals bedeckt. Die ursprüngliche feine Struktur geht dabei verloren. Diese Schicht ist für Bakterien undurchdringbar, sie können nicht weiter existieren, da ihnen der Nährboden entzogen ist.

Schröder warnt vor der Berührung des Radisan mit der Mundschleimhaut, da dadurch schwere Verätzungen verursacht werden können, die dem Zahnarzt sogar als Kunstfehler vorgeworfen werden können. Die experimentellen Versuche, die mit diesem Schröderschen Mittel ausgeführt worden sind, sind verschieden ausgefallen.

Schröder (Berlin), Ohrt (Hamburg), Oehrlein (Heidelberg), Rose (Düsseldorf), Romanowa (Leningrad), Marolt (Zürich), Rebel (Göttingen) sowie Schlungbaum haben die Verkieselungsmethode mit Radisan klinisch ausprobiert. Ihre Versuchsresultate haben sie in Fachzeitschriften veröffentlicht.

Oehrlein kam zu dem Ergebnis, daß die Radisanbehandlung zur einfachen Wurzelbehandlung sowie für gangränöse Zähne zu besseren Erfolgen beim Konservieren führt, als alle bisher angewandten Methoden.

Fast nur der Züricher Zahnarzt Dr. Marolt verhält sich diesem Mittel gegenüber bedeutend zurückhaltender auf Grund seiner Radisanergebnisse. Dies tut er in einer Arbeit, in der er seine experimentellen Untersuchungen über die Behandlung der Pulpitis nach der Verkieselungsmethode von Schröder bekannt gibt. Diese Veröffentlichung zeigt, daß Marolt die gründlichste Arbeit geliefert hat, die überhaupt über die Wirkung von Radisan angefertigt worden ist. Nachdem er das Mittel an Phantomzähnen, am Patienten und an Tieren ausprobiert hat, kommt er zu dem Urteil, daß Radisan die schon oben erwähnten drei Postulate, die Schröder von einer Wurzelbehandlungsmethode fordert, nur teilweise erfüllt.

Der ersten Forderung leistet es sicher Genüge, da durch die Schrödersche Methode stark ätzende Mittel, also Protoplasmagifte, verwandt werden, die die Infektion beseitigen.

Die Verwendbarkeit des Mittels beim 2. Postulat stellt er jedoch in Frage, da nach seiner Ansicht schon durch die Entfernung der Pulpa die biologische Potenz des periapicalen Gewebes stark beeinträchtigt wird, besonders noch, wenn die Wurzelfüllung sofort nach Exstirpation erfolgt. Dadurch muß nach seiner Ansicht eine Wurzelreizung verursacht werden, besonders bei Verwendung solch starker Protoplasmagifte, wie Radisan.

Auch die dritte Forderung, die Vermeidung einer Reinfektion, wird von Radisan nicht erfüllt, wie er auf Grund seiner Versuche feststellen konnte. Er fand, daß der Esterlack nicht bis in die apicalen Verästelungen vordringt. Außerdem soll die Wurzelfüllung stark schrumpfen und wird deshalb für Wasser und Bakterien durchlässig.

Er schließt deshalb seine Arbeit mit folgenden Worten: Wir können die Schrödersche Wurzelbehandlungsmethode mittels Radisan, da sie zwei wesentlichen Postulaten nicht Genüge leistet, als Methode, die die Gesunderhaltung des periapicalen Gewebes sicherstellen will, nicht befürworten.

Die Beobachtungen der Leningrader Zahnärztin, Ksenie Romanowa, stimmen teilweise mit denen von Marolt überein. Sie fand auch, daß das Radisan nicht bis in die apicalen Verzweigungen des Kanals und in die Dentinkanälchen eindringt. Außerdem soll Radisan auf Paradontium im Frühstadium entzündliche Erscheinungen bewirken, die den deltaförmigen Verzweigungen entsprechen, jedoch nirgends einen diffusen Charakter annehmen. Ihre Schlußfolgerung lautet:

Radisan diffundiert nicht durch die Wundoberfläche, die nach Exstirpation der Pulpa zurückbleibt, und imprägniert nicht die Reste der Pulpa, die sich in den deltaförmigen Verzweigungen des Wurzelkanals befinden. Radisan verfärbt die Zähne nicht und wirkt, mikroskopisch und im Röntgenbild betrachtet, nicht schädlich auf das Paradontium, d. h., es nimmt ihm nicht die Fähigkeit zur Regeneration. Es kann deshalb als befriedigendes Füllungsmaterial für nichtinfizierte Wurzelkanäle betrachtet werden.

Ganz andere Radisanurteile finden wir in den Arbeiten von Ohrt, Rose und Schlungbaum. Sie haben ebenfalls Radisan klinisch ausprobiert. Auf Grund ihrer Versuchsergebnisse greifen sie Marolt in Zeitschriften an, da er sich andere Urteile als sie erlaubt hat.

Rose erklärt, daß man die Maroltschen Resultate nicht als vollkommen richtig hinnehmen kann, da seine Versuche nicht bei genügend vielen Patienten ausprobiert wurden. Er gab seine Ergebnisse erst nach vierjähriger Radisananwendung bekannt, nachdem er dieses Mittel etwa 300mal jährlich benutzt hatte. Er glaubt deshalb, da er über größere Erfahrungen verfügt, sich ein richtigeres Urteil erlauben zu dürfen. Außerdem macht er dem Züricher auch noch den Vorwurf, daß ihm von den chemischen und physikalischen Vorgängen im Wurzelkanal recht vieles unbekannt geblieben sei.

Auch die klinischen Beobachtungen und röntgenologischen Untersuchungen Marolts sind für ihn nicht ausreichend, um sichere Feststellungen von den Erfolgen seiner Wurzelfüllungen zu machen.

Noch ein anderer Vorwurf wird Marolt gemacht. Schröder fordert bei seiner Radisanmethode eine Pulpenexstirpation ohne vorherige Arsenapplikation. Marolt soll sich dieser spezifischen Technik Schröders kaum bedient haben, sondern Anhänger der Arsenmedikation sein.

Rose vertritt den Standpunkt auf Grund seiner Versuchsergebnisse, daß durch die Verkieselungsmethode von Schröder das ganze restierende, organische Gewebe durch Verkieselung anorganisiert wird und daß dadurch ein indifferenter Fremdkörper geschaffen wird, der die biologische Potenz des periapicalen Gewebes nicht herabsetzt.

Schlungbaum dagegen glaubt, daß die Maroltschen Mißerfolge auf zu starke Austrocknung der Wurzelkanäle zurückzuführen sind. Dadurch soll eine vollständige Aufspaltung des Esters verhindert werden.

Er greift auch in seiner Arbeit die Frage auf, ob Radisan die Bildung von sekundärem Zement beeinträchtigt. Er und Ohrt kommen in dieser Hinsicht zu einem negativen Urteil und berufen sich auf Kantorowicz, der sagt:

„Die durch Antiseptica verursachte Nekrose ist kein Schaden, wenn sie nicht zu tief geht. Sie ist dann sogar ein Vorteil, da dieses Gewebe eine adäquatere Decke, als sie mit einem künstlichen Gewebe zu erreichen ist, schafft."

Im übrigen glauben sie, daß ein Ester reizlos ist, wenn er vollkommen aufgespalten ist. Da sie das bei Radisan annehmen, erklären sie es als Wurzelfüllungsmittel vollkommen unschädlich.

Auch in der Odontologischen Klinik der I. Staatsuniversität in Moskau wurden mit Radisan Versuche angestellt. Aus einer von ihnen veröffentlichten Tabelle ist ersichtlich, daß die Ergebnisse dieser medikamentösen Behandlung vollkommen befriedigend ausfallen. Sie ziehen jedoch andere Methoden der Schröderschen vor.

Radisan ist nicht nur als Wurzelfüllungsmittel verwandt worden, sondern auch bei sensiblem Dentin. Faust (Hamburg) schreibt in einer Z. R.: Zur Behandlung empfindlicher Zahnhälse ist Schröders Radisan geeignet, und zwar betupft man unter Zahnfleischschonung 2—3 Minuten lang die empfindlichen Stellen. Die Wirkung des Radisans ist so gut, daß oft nur eine Sitzung genügt.

Wir sehen also, daß Schröder mit seinem Radisan Anhänger, aber auch einige Gegner gefunden hat. Wie steht es nun mit dem Schröderschen Tiranal, das hauptsächlich zur Behandlung der Caries profunda angewandt werden soll?

Dieser neue Weg, den Schröder einschlägt, soll zur völligen Anorganisierung des erweichten und kariösen Zahnbeins führen. Er sagt:

„Es handelt sich um eine Imprägnierung mit einem stark diffundierendem Mittel, das das kariöse Zahnbein bis in seine letzten Ausläufe, also eventuell bis zur Pulpa durchdringt, ohne diese zu schädigen, sie zu beeinträchtigen oder zu gefährden. Es findet dabei eine Umwandlung in eine harte feste Masse statt, die kein Nährboden mehr für Bakterien bietet, deshalb fäulnisunfähig und vor jeder Autolyse geschützt ist."

Durch diesen Umwandlungsprozeß soll das pathologisch veränderte Zahnbein sogar für thermische Reize von außen leitungsunfähig werden. Die Arbeit wird Patienten und Arzt erleichtert, da sie schmerzlos von statten gehen kann.

Schröder sagt: „Durch Tiranal wird eine Möglichkeit gegeben, die kariösen Höhlen fast schmerzlos zu präparieren, und außerdem kann man kariöse Schichten über der Pulpa belassen, da sie nach der Behandlung eine feste, anorganisierte Decke bilden,

die keine Infektionsgefahr mehr für die Pulpa bietet, sondern sogar eine völlige reizlose Isolierschicht darstellt, die auch chemischen indifferenten Füllungsmaterialien wie den Zementen gegenüber wirksam bleibt."

V.

Der wirksame Stoff des anorganisierenden Mittels soll nach „Schröder" ein Kieselester sein, dem Harze und Chloramine zugesetzt sind, die dazu dienen, die Wirkung des Mittels auch zweckmäßig abzugrenzen und Gärungs- und Fäulnisprozesse sofort, nachdem das Mittel appliziert ist, auszuschalten. Tiranal ist eine hellbraune, aromatisch riechende Flüssigkeit.

Wichtig für den Wert eines neuen Mittels, das in der Praxis angewandt werden soll, ist die Gebrauchsanweisung. Ist sie verhältnismäßig einfach und wenig zeitraubend, umso mehr wird sie geschätzt werden.

Das **Tiranal** erfüllt diese Forderungen. Nachdem man an der Kavität die überhängenden Schmelzränder entfernt hat, und nun die Kavität schon übersichtlich gemacht ist, spritzt man sie mit körperwarmem Wasser aus und trocknet entweder mit Fließpapier, trockenem Wattebausch oder Luftbläser die defekte Stelle des Zahnes aus. Um die Umgebung des Zahnes vor eventuellen Aetzungen zu schützen, bestreicht man sie am besten mit Vaseline, legt Kofferdam oder Automaton an, wenn es die Verhältnisse des Mundes zulassen. Befindet sich um die Kavität herum noch ein Schmelzrand, so braucht man nur mit einer Tropfpipette soviel von der anorganisierenden Flüssigkeit in die Kavität hineinzubringen, daß kein Ab- oder Ueberfließen stattfinden kann. Die Schleimhaut darf nicht mit Tiranal in Berührung kommen, da sonst schwere Verätzungen verursacht werden können. Ist die Kavität so, daß ein hineingebrachter Tropfen sofort hinausfließt, so legt man einen mit Tiranal getränkten Wattebausch hinein. Die Flüssigkeit versickert so schnell in der kariösen Masse, so daß man öfter Tiranal in die Höhle einbringen kann. Schröder fordert zur Imprägnierung eine Zeit von ungefähr 4 Minuten. In dieser Zeit muß die Kavität trocken bleiben. Danach wird sie mit Zement abgeschlossen.

Bei den Fällen, wo ein Herausfallen des provisorischen Verschlusses fast unmöglich war, verschloß ich die Kavität mit gutem Erfolg sogar mit Fletscher.

Nachdem man dieses Mittel etwa 2mal angewandt hat und die Einlage je 2—3 Tage liegen gelassen hat, kann man annehmen, daß eine genügende Imprägnierung stattgefunden hat. Man kann dann daran denken, die endgültige Füllung zu legen.

Zum größten Teil entfernte ich die kariösen Massen mittels Exkavator, da es mir widerstrebte, pathologisch verändertes Zahnbein stehen zu lassen. Dieses ist beim Gebrauch von Tiranal sehr erleichtert, denn die kariösen Massen kontrahieren sich, und sie lassen sich deshalb sehr leicht vom Rand abheben. Bei vielen Kindern ließ ich jedoch die imprägnierte Masse in der Kavität, um die kleinen Patienten nicht zu beunruhigen und zu

ängstigen und verschloß die anorganisierte Masse mit einer Schicht von Phosphatzement ab, dem ich meist zur Desinfektion noch etwas Jodoformpulver beimengte. Danach erfolgte die endgültige Füllung, je nachdem Steinzement, Silikat oder Amalgam.

Die Versuche, die ich nun anführe, wurden an Phantomzähnen und am Patienten gemacht. Die Phantomzähne, die ich mit Tiranal behandelte, wurden mir aus der Heidelberger Klinik freundlichst zur Verfügung gestellt. Die Versuche wurden unmittelbar nach der Extraktion ausgeführt, oder, wenn die Zeit es nicht zuließ, legte ich sie bis zur Verwendung in physiologische Kochsalzlösung. Bei der Verwendung von Tiranal richtete ich mich genau nach der von Schröder angegebenen Gebrauchsanweisung.

Nach abgeschlossener Tiranalbehandlung war der Befund an meinen Phantomzähnen folgendermaßen: In fast jedem Fall war die vorher erweichte Karies stark erhärtet, teilweise sogar so stark, daß man deutlich die Sonde klirren hören konnte, ein Zeichen sonst für gesundes Zahnbein. In den meisten Fällen konnte ich eine graugelbe Verfärbung der Kariesschicht feststellen, die nun nicht mehr den Rändern fest anlag, sondern infolge der Tiranalbehandlung stark geschwunden war; die Karies hatte sich also kontrahiert. Um die Beeinflussung des Tiranals der Karies gegenüber und die Tiefenwirkung des Kieselesters genau festzustellen, fertigte ich Zahnschliffe von Phantomzähnen an, die ich vorher mit Tiranal behandelt hatte. Meine Schleifmethode war folgender maßen: Ich schliff die Zähne zunächst an einer elektrischen Schleifmaschine an einem großen Karborundstein, bis sie etwa nur noch 3 mm dick waren. Da dann bei den meisten Zähnen die Gefahr besteht, daß die Wurzeln sich spalten, wurden sie in Paraffin eingebettet. Sobald das Paraffin hart war, klebte ich sie mittels Klebwachs auf einen großen Korken, und dann begann das feinere Schleifen, zunächst auf gröberem Sandpapier, dann auf ganz feinem, bis die Zähne schon durchsichtig wurden. Um die Rillen, die bei diesem Schleifen am Zahn entstehen, zu beseitigen, schliff ich zuletzt mit ganz feinem Bimssteinsand. Ich bespannte dazu eine Glasplatte mit Leinen, brachte darauf den Bimssteinbrei und rieb den Zahn solange darauf, bis er genügend dünn war, damit man unter dem Mikroskop alles deutlich erkennen konnte. Das Klebwachs floß im Brutofen ab; die endgültige Reinigung des geschliffenen Zahnes erzielte ich in Xylol. Ich ließ die Zähne eine Nacht lang darin liegen, dadurch wurden sie auch noch durchsichtiger. Danach wurden sie mit Kanadabalsam auf einem Objektträger eingebettet, und, nachdem die Präparate vollkommen getrocknet waren, mikroskopisch untersucht. Ich verglich die mit Tiranal behandelten Zähne mit völlig normalen und unbehandelten kariösen Zähnen und konnte folgenden histologische Befund erheben:

Die mit Kieselester beeinflußten kariösen Zähne zeigten eine schöne braune Verfärbung der oberen kariösen Schichten. Die Karies hatte sich kontrahiert, vom Rande der Kavität abgehoben. Jedoch konnte ich überall nur eine oberflächliche Imprägnation erkennen. Bis zu tieferen, bereits infizierten Dentinkanälchen war

das Tiranal nicht vorgedrungen. Ich hatte 10 Zähne geschliffen und konnte bei allen das gleiche histologische Bild erkennen. Aus der Anzahl der hergestellten Mikrophotographien führe ich hier nur zwei an, die diesen Befund bestätigen.



Imprägniertes Dentin.



Tief gelegene, bereits infizierte Dentinkanälchen, die durch Tiranal nicht imprägniert wurden.

Meine klinischen Untersuchungen mit Tiranal ergaben zum größten Teil befriedigende Ergebnisse. Ich behandelte ungefähr 40 Patienten innerhalb von 4 Monaten nach der Schröderschen Verkieselungsmethode. Vor allen Dingen probierte ich dieses neue chemische Mittel bei Kindern

aus, bei denen man absolut nicht bohren konnte. Die Tiranalbehandlung konnte man da fast immer anwenden, da den Patienten kaum Schmerzen verursacht wurden. Schwierig war es dabei nur, den zu behandelnden Zahn und dessen Umgebung trocken zu legen und die Schleimhaut vor der Verätzung zu schützen.

Ich stellte beim Behandeln fest, daß man sich nicht immer auf Angaben thermischen Reizen gegenüber verlassen könne. Einmal passierte es mir, daß ich bei einem fünfjährigen Kind Tiranaleinlagen an $\overline{V}|$ machte, weil nach seiner Angabe der Zahn noch auf warm und kalt reagierte. Außerdem hatte man der Ausbreitung der Karies nach noch nicht den Eindruck, daß die Pulpa bereits infiziert sein könnte. Nach 3 Tagen erschien die Mutter mit dem Kind wieder und berichtete, daß am 2. Tag nach der Einlage die Patientin nichts mehr aß, da ihr der Zahn beim Kauen wehtat. Der Befund hatte sich folgendermaßen geändert: Die Umgebung des Zahnes war entzündlich gerötet und geschwollen. Auf Druck und beim Perkutieren wurden heftigste Schmerzen ausgelöst. Aeußerlich sah man ebenfalls eine geringe Schwellung der Backe in der Umgebung des behandelten Zahnes. Die regionären Lymphdrüsen waren vergrößert und dolent beim Palpieren. Auf Grund dieses Krankheitsbildes wurde der Zahn extrahiert, denn an Entfernung des Zementverschlusses war nicht zu denken. Man konnte jedoch an der Wurzelspitze und am Periodont keine pathologische Veränderung feststellen. Der Zahn zeigte beim Trepanieren keine Gangrän, war aber sicher bereits infiziert. Es wäre möglich, daß der Prozeß durch die Tiranaleinlage beschleunigt worden ist.

Außer diesem klinischen Fall mußten wir noch einmal nach Tiranaleinlagen zur Extraktion des behandelten Zahnes schreiten. In diesem Falle handelte es sich um Fehlangaben eines jungen Mädchens, das sehr ängstlich war. Sie gab an, bei Bespritzung des kariösen Zahnes mit warmem oder kaltem Wasser Schmerzen zu spüren, die direkt aufhörten, sobald der thermische Reiz ausgeschaltet wurde. Auch die Berührung der Sonde gab sie an, zu merken. Ich legte infolgedessen Tiranal, da man das typische Bild der Caries profunda hatte, für die sich besonders die Schröndersche Verkieselungsmethode eignet. Nach der ersten Einlage, die 4 Tage liegen blieb, schien der Befund sich gebessert zu haben. Die Patientin war diesmal weniger ängstlich und gab auch an, daß der Zahn bei thermischen Reizen und bei Berührung kaum noch empfindlich sei. Zur sicheren und besseren Imprägnation der kariösen Massen legte ich nochmals Tiranal. Nach 3 Tagen kam die Patientin wieder und hatte starke periodontitische Schmerzen. Außerdem war die Backe etwas geschwollen und die Lymphdrüsen vergrößert. Nachdem der Zahn extrahiert war, trepanierte ich ihn und konnte nun eine starke Gangrän feststellen. Außerdem befand sich an der Wurzelspitze ein Granulom, die Wurzelspitze war sogar schon etwas arrodiert. Die Angaben der Patientin waren also falsch, denn der Prozeß war kein akuter, sondern ein chronischer und war nicht durch Tiranal verursacht worden.

Von meinen klinischen Fällen möchte ich jetzt nur noch die interessantesten und gegebensten hier anführen.

Frau Br., 45 Jahre, kam zur Behandlung der Zähne 5|5; bei 5| befand sich eine dickere kariöse Schicht als bei |5. Die Wirkung von Tiranal war bei 5| viel besser als bei |5. Schon nach der ersten Einlage ließ die Sensibilität stark nach. Die kariösen Massen waren verfärbt, hatten sich kontrahiert und waren ganz hart geworden. Durch die zweite Einlage erzielte ich keine wesentliche Aenderung und verschloß die imprägnierte kariöse Schicht zunächst mit Phosphatzement, dem ich etwas Jodoformpulver hinzufügte und legte darüber eine Amalgamfüllung. Bei |5 konnte ich nach 4 Tiranaleinlagen, die stets 3 Tage liegen blieben, wohl eine Verhärtung der kariösen Zahnsubstanz, aber kein Nachlassen der Empfindlichkeit feststellen. Da ich annahm, daß in dieser Zeit unbedingt eine Imprägnation stattgefunden haben müßte, machte ich nach Kavitätenpräparation die endgültige Füllung. Dieses Bild, das ich bei dem zuletzt angeführten Fall beschrieb, konnte ich sehr oft feststellen. Ich machte die Beobachtung, daß, je dicker die kariöse Schicht ist, umso mehr die Sensibilität nach Tiranaleinlagen nachläßt. Diese mit Tiranal behandelten Zähne prüfte ich auch elektrisch, um festzustellen, ob die Pulpa angegriffen worden ist und ließ auch Röntgenaufnahmen machen. Von diesen Ergebnissen werde ich später noch berichten.

Als besonders angebracht fand ich Tiranal bei kariösen Frontzähnen, deren Pulpa noch nicht infiziert war. Reicht die Karies da sehr tief, so besteht beim Bohren und Exkavieren besonders leicht die Möglichkeit, daß die Pulpa angeschlagen wird. Sobald trepaniert ist, muß man stets die Pulpa entfernen, wodurch zum größten Teil eine Verfärbung des Zahnes verursacht wird. Im Gebiet der Frontzähne ist das besonders unangenehm. Mit Hilfe von Tiranal ist es oft möglich, Zähne vital zu erhalten.

Von einem ähnlichen Fall berichtet ein Kollege in einer Fachzeitschrift. Er wandte Tiranal bei einem Schulkinde an, das sich beim Turnen einen oberen Schneidezahn abbrach. Die Pulpa schimmerte bereits hindurch, es befand sich aber noch eine papierdünne Dentinschicht darüber. Die geringste Berührung sowie thermische Reize lösten spontane Schmerzen aus. Nach 2maliger Imprägnation mit Tiranal hatte die Empfindlichkeit an der Bruchstelle stark nachgelassen. Nach 14tägiger Wartezeit, in der sich Reizentin bilden sollte, konnte mit der Präparation einer Jacketkrone begonnen werden, die jetzt beschwerdefrei getragen wird.

Einen anderen geeigneten Fall für Tiranal fand ich bei einem Kollegen. Er wollte sich auf einen alten gefüllten Zahn eine Krone machen lassen. Die Wurzelfüllung war in Ordnung, jedoch befand sich unter der sehr großen und tiefgehenden Amal-

gamfüllung eine dünne, sekundäre Kariesschicht. An tieferes Bohren war nicht zu denken, da dabei Perforationsgefahr bestand. Ich legte infolgedessen zweimal Tiranal mit sehr gutem Erfolg, denn die vorher erweichte sekundäre Karies hatte sich stark gehärtet. Darauf machte ich einen Zementaufbau, und der Kollegte ließ sich eine Goldkrone anfertigen. Man konnte ihm durch dieses Mittel einen Zahn erhalten, der sonst sicher hätte extrahiert werden müssen.

Bei einer fünfjährigen Patientin aus der Heidelberger Chirurgischen Klinik sollte eine Wolfsrachenoperation ausgeführt werden. Vorher wurde sie der Zahnklinik überwiesen, damit die kariösen Zähne vor der Operation behandelt werden sollten. Die Behandlung mußte sehr schnell erfolgen, da der chirurgische Eingriff möglichst bald gemacht werden sollte. Ich behandelte also in einer Sitzung alle kariösen Zähne mit Tiranal, wechselte nach 3 Tagen nochmals die Einlagen, die den erwünschten Erfolg auch brachten, und konnte noch innerhalb einer Woche die Behandlung abschließen. Beim Exkavieren wäre man wohl kaum so schnell zum Ziel gekommen, wie es mir mittels Tiranal gelungen ist, denn durch die Schrödersche Verkieselungsmethode blieben dem Kind die Schmerzen erspart.

Schwester E., 35 Jahre, kam zu mir in Behandlung wegen $\underline{8}|$. Die Karies ging ziemlich tief, jedoch hatte ich allen Symptomen nach den Eindruck, daß die Pulpa noch lebte und auch noch nicht als infiziert zu bezeichnen war. Ich legte also zweimal Tiranal mit bestem Erfolg. Die zweite Einlage befand sich sogar 3 Wochen in der mit dünnflüssigem Zement verschlossenen Kavität, ohne daß Schmerzen auftraten. Man sieht also, daß Tiranal sogar beliebig lange ohne Schädigung der Pulpa liegen bleiben kann. Beim Bohren wäre in diesem Falle bestimmt trepaniert worden, man hätte dann an eine Exstirpation denken müssen, die gerade bei oberen Weisheitszähnen, sehr schwierig ist, besonders wenn die Patienten den Mund nicht weit genug öffnen können.

Eine Studentin, Frl. H., kam zu mir wegen einer Zahnhalskaries in Behandlung. Schmerzen hatte sie nicht an $\underline{3}|$, jedoch wurden sie beim Bohren ausgelöst. Ich machte Tiranaleinlagen, verschloß sie aber, da die Patientin vor der nächsten Entfernung der provisorischen Einlage Angst hatte, nur mit Fletscher, der sich leichter als Zement aus der Kavität herausnehmen läßt. Beim Zähneputzen wurde der Verschluß entfernt, der mit Tiranal getränkte Wattebausch blieb jedoch in der defekten Stelle noch liegen und kam mit der Mundschleimhaut in Berührung. Als die Patientin das nächste Mal zur Behandlung kam, klagte sie über starke Zahnfleischschmerzen. Die Gingiva in der Gegend von $\underline{3}|$ wies einen weißen Schorf auf, der sich leicht abheben ließ. Die jetzt freie Oberfläche schmerzte und blutete bei geringster Berührung sehr stark. Man hatte also das Bild einer richtigen Verätzung vor sich. Darauf verschloß ich die Kavität mit Zement und nach 8 Tagen war vollkommene Heilung eingetreten.

Eine ähnliche Beobachtung konnte ich bei einem Studenten machen, bei dem ich $\overline{5}|$ mit Tiranal behandelt hatte. Er biß sich die provisorische Einlage heraus, auch die mit Tiranal getränkte Watte blieb nicht liegen. Buccal sah man kleine weißliche Schorfe, die dem Bild einer Aphte sehr ähnlich sahen. In diesem Falle war es nicht ganz klar, ob die Zahnfleischveränderungen durch Tiranal oder den Zellstoff verursacht worden waren, den ich zur Trockenlegung der Kavität brauchte. Nach 8 Tagen hatte sich das Krankheitsbild wesentlich gebessert. Von einer Entzündung sah man kaum noch etwas, auch die vorher bestandene Drüsenschwellung war verschwunden.

Viel schlimmer beschreibt ein Naumburger Zahnarzt die Verätzungen, die er durch Tiranal verursacht hatte. Er sagt, daß schon die geringsten Spuren von Tiranal, die mit der Schleimhaut in Berührung kommen, die unangenehmsten Verätzungen und dicke Auflockerung der Schleimhaut hervorrufen, die sogar Schluckbeschwerden und Schmerzen beim Sprechen und Kauen verursachen können. Er ruft deshalb allen Kollegen ein energisches „Vorsicht im Gebrauch mit Tiranal" zu. Er hält die Applikation des Schröderschen Mittels deshalb auch nur für zentrale Füllungen am geeignetsten, bei allen anderen Fällen rät er, Tiranal nie ohne Kofferdam zu verwenden, denn nach seiner Ansicht befindet sich in unserem Arzneischatz kein Mittel, das derartige katastrophale Verätzungen hervorrufen kann, wie gerade das Tiranal.

Prof. Dr. Jung (Berlin) warnt ebenfalls vor dem Zusammenbringen des Tiranals mit der Mundschleimhaut. Er scheint jedoch weniger trübe Erfahrungen damit gemacht zu haben, denn er schreibt, daß keine eigentlichen Verätzungen damit hervorgerufen werden, sondern, daß das Zahnfleisch und die Mundschleimhaut durch Verkieselung des Epithels verändert werden.

Ein Heidelberger Kollege berichtete mir einen interessanten Tiranalfall. Bei einem Freunde behandelte er einen tiefkariösen Zahn mit Tiranal. Nach der zweiten Einlage bemerkte er, daß das Pulpenkavum bereits an einer Stelle doch eröffnet war. Er machte trotzdem eine neue Einlage und verschloß dann die Kavität mit der endgültigen Füllung. Schmerzen traten erst nach 14 Tagen auf. Sie sollten aber von einer Halskaries herrühren, die sich am gleichen Zahne noch befand. Nachdem auch diese Füllung gelegt worden war, war der Patient frei von Schmerzen und konnte mit diesem Zahne kauen wie mit jedem anderen. Bereits nach 4 Wochen traten aber periodontitische Schmerzen auf. Beim Trepanieren soll noch eine vitale Pulpa vorgefunden worden sein. Die Schmerzen sind sicher auf Verätzung der Pulpa zurückzuführen, ähnlich, wie man eine Verätzung der Mundschleimhaut verursacht, wenn man sie mit Tiranal in Berührung bringt.

Ein Beispiel, bei dem Tiranal nicht den erwünschten Erfolg brachte, führe ich jetzt zum Schlusse meiner klinischen Fälle an. Bei einer Patientin, Frl. B., behandelte ich $\lceil\overline{8}$. Sie gab an, beim Zerkauen einer Nuß sich ein Stück von diesem Zahn abgebissen

zu haben. Am Zahn sah man eine ziemlich tiefgehende Karies, die sicher vorher unterminierend gewesen war. Schmerzen bestanden nicht, wurden aber durch das Bohren verursacht. Ich legte zweimal Tiranal, war aber mit dem Erfolg nicht recht zufrieden, da sich die Karies durch den Kieselester nicht sehr veränderte. Die gewünschte Härte und Kontraktion infolge der Imprägnation traten nicht ein. Außerdem ließ die Sensibilität nicht nach. Die Patientin gab sogar an, daß jedes Mal nach einer Tiranaleinlage etwa eine halbe Stunde lang Schmerzen aufträten, die dann rasch abklingen würden. Ich machte noch ein drittes Mal eine Tiranaleinlage. Die Patientin kam aber schon am nächsten Tage wieder, da sie in der vorhergehenden Nacht vor Schmerzen nicht hatte schlafen können. Diesmal behandelte ich sie mit Arsen, trepanierte nach 2 Tagen und amputierte schmerzlos die Pulpa. Danach traten keine Schmerzen mehr auf. In diesem Falle wäre es möglich, daß die Pulpa bereits doch schon infiziert war. Es ist jedoch verdächtig, daß die Beschwerden erst nach Tiranaleinlagen auftraten.

Um zu sehen, ob Tiranal einen Einfluß auf die Pulpa ausübt, machte ich elektrische Prüfungen bei Zähnen, die ich etwa 5 Monate vorher nach der Schröderschen Verkieselungsmethode behandelt hatte. Bei den von mir geprüften Zähnen konnte ich überall noch eine hohe Vitalität der Pulpa feststellen. Die mit Tiranal behandelten Zähne reagierten nicht weniger als andere noch unbehandelte. Also in dieser Beziehung muß man Schröder beistimmen, wenn er in einer Fachzeitschrift äußert:

„Die Vitalität der Pulpa wird durch das Verfahren mit Tiranal in keiner Weise beeinträchtigt oder gefährdet."

Nach meinen histologischen Befunden führe ich das darauf zurück, daß der Kieselester nur sehr oberflächlich wirkt, also gar nicht bis in die tiefen infizierten Dentinkanälchen vordringt. Nur wenn die Karies unmittelbar bis zur Pulpa reicht, kann man sich vorstellen, daß Tiranal bis zur tiefsten Dentinschicht hindurchdiffundiert. In solchem Falle ist die Pulpa aber meistens schon stark infiziert und deshalb Tiranal nicht mehr indiziert.

Durch die elektrischen Prüfungen hatte ich die sichere Gewähr dafür, daß ich Tiranal richtig angewandt hatte, also in solchen Fällen, wo die Pulpa noch lebte.

Auch Röntgenaufnahmen wurden von Zähnen angefertigt, die ich 5 Monate vorher mit Tiranal behandelt hatte. Alle diese Bilder zeigten gleiche Resultate. Die Füllungen reichten nahe bis an die Pulpa heran. Die Pulpa selbst hatte das gleiche Aussehen wie andere unbehandelte. Auch die Wurzelspitze und das Periodont zeigten keine Verschattungen, die auf pathologische Veränderungen schließen lassen konnten. Zwei der hergestellten Röntgenaufnahmen folgen hier:

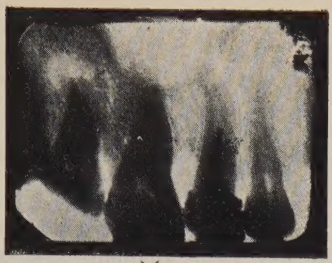

×: mit Tiranal behandelt.

VI.

Die Indikation des Schröderschen Tiranals ist ziemlich mannigfaltig. Und zwar wird seine Verwendung für gegeben gehalten:

1. Zur Herabsetzung der Schmerzhaftigkeit des sensiblen Dentins.
2. Zum Schutze der Pulpa bei Caries profunda.
3. Als konservierendes Mittel in der Kinderpraxis.
4. Bei Behandlung empfindlicher Zähne und Abrasionen.
5. Beim Einsetzen von Kronen- und Brückenarbeiten, Jakketkronen sowie Befestigungsschienen (Triebel-Breslau).
6. Bei Zähnen mit sehr tiefgehender Karies, bei denen Perforationsgefahr besteht.
7. Zur Prophylaxe sekundärer Karies.

VII.

Zusammenfassend kann man nun sagen, daß Tiranal in den meisten Fällen den gewünschten Erfolg bringt, d. h.: Die kariösen Massen werden durch Imprägnation gehärtet; zum größten Teil kann man dabei auch ein Nachlassen der Sensibilität feststellen. Tiranal verfärbt die Zähne nicht und beeinträchtigt die Vitalität der Pulpa nicht, wie ich durch meine elektrischen Prüfungen feststellen konnte. Jedoch fand ich bei meinen histologischen Untersuchungen, daß Tiranal zwar das erweichte und kariöse Zahnbein imprägniert, jedoch die infizierten Dentinkanälchen nicht bis in ihre letzten Ausläufe durchdringt.

Am Schlusse meiner Arbeit danke ich meinem hochgeschätzten Lehrer, Herrn Professor Dr. Weißenfels, für die Ueberlassung des Themas, für seine tatkräftige Unterstützung und Hilfsbereitschaft bei meinen Versuchen sowie für die Herstellung der Mikrophotographien.

Literatur.

Aschoff, Path. Anatomie 1913, 3. Aufl. 2. Bd.

Borschke u. Wolf, Eine neue Methode der elektr. Zahnuntersuchung. D.Z.W. 1930.

Faust, Die Behandlung der Zahnhalsüberempfindlichkeit. Misch 1930 VI.

Geist-Jakobi, Handbuch der Geschichte der Medizin, Bd. 3, Jena 1905.

Greve, Zahnheilkunde, 3. Aufl. 1921, Verlag Ambrosius Barth, Leipzig.

Herxheimer, Grundlagen der path. Anatomie. 1921.

Jung, Imprägnation statt Exkavation bei Caries profunda. Z.R. 1932; 5.

Körner, Ein Beitrag zur Kinderbehandlung. Z.R. 1928; 30.

Kritschlosky and P. Segnin, Importance of acidophilous microbes in paradental infections.

Marolt, Experimentelle Untersuchungen über die Behandlung der Pulpitis nach der Verkieselungsmethode von Schröder. D.Z. Heft 70, 1927. Verlag Georg Thieme.

— Erwiderung zu den Bemerkungen von Dr. Rose. Z.R. 1928; 51.

Menzel, Künstl. Karies des Dentins. V.J.f.Z. 1926.

Meyer, Die Anfertigung histol. Schiffe. V.J.f.Z. 1926.

Miller, Lehrbuch der kons. Zahnheilkunde 1903, 3. Aufl. Georg Thieme, Leipzig.

Ohrt, Experimentelle Beiträge zu den modernen Wurzelfüllungen. D.M.f.Z. 1925, H. 17.

Oehrlein, Kurze Bemerkungen z. Wurzelfüllung mit Radisan nach Schröder. Z.R. 1925; 29.

Port-Euler, Lehrbuch der Zahnheilkunde, 4. Aufl. 1930.

Rebel, Die deutsche Methode der Wurzelbehandlung und Wurzelfüllung. V.J.f.Z. 1926; 1.

Romanowa, Radisan als Wurzelfüllungsmittel. Z.R. 1930, Nr. 5.

Rose, Experimentelle Untersuchungen über die Behandlung der Pulpitis nach der Verkieselungsmethode von Schröder. V.J.f.Z. 1925; 1.

— Bemerkungen zu der Arbeit von Dr. Marolt, Zürich. Z.R. 1928; 23.

— Schlußwort zu den Bemerkungen von Marolt, Z.R. 1928; 51.

Rosental, Klin. Beobachtungen über die Spätresultate der Wurzelbehandlung mit Radisan, Kampher-Chlorphenol u. Silberlösg. Z.R. 1928, 22.

Schönewald, Die andere Seite von Tiranal. Z.R. 1932, 25.

— Schlußwort zu den Ausführungen von Dr. Schröder. Z.R. 1932, 25.

Schlungbaum, Krit. Bemerkungen zu der Arbeit von Dr. Marolt, Zürich. Z.R. 1928, 3.

Schröder, Zur Wurzelbehandlung mit Kieselester. Z.R. 1926, 20.

— Die Behandlung pulpakranker Zähne. D.M.f.Z. 1925, H. 14.

— Neue Wege zur Behandlung der Caries profunda. Z.R. 1931, 36.

— Bemerkungen zu den Ausführungen von Dr. Schönewald. Z.R. 1932, 25.

Stark, Ueber Tiranal. Z. R. 1932, 12.

Sudhoff, Geschichte der Zahnheilkunde 2. Aufl. 1926.

Triebel, Die Indikation des Tiranals in der konserv. Zahnheilkunde. D.Z.W. 1932, 8.

Türkheim, Kariesforschung. Misch 1929, 1. Teil.

— Kariesforschung. Misch 1925.

— Eine Kariesstatistik, V.J.f.Z. 1926.

Walkhoff, Lehrbuch der konserv. Zahnheilkunde 1922. 2. Aufl. Herm. Meusser.

— Biol. Studien über das Wesen der Zahnkaries. D.Z. 1919. H. 42.

— Widerlegung der Einwände gegen mein System der medikamentösen Behandlung schwerer Zahnwurzelerkrankungen. Z.R. 1928 29/30.

Wetzel, Lehrbuch der Anatomie für Zahnärzte 3. Aufl. 1922.

Lebenslauf.

Ich, Elisabeth Kreutzer, Tochter des Markscheiders Edmund Kreutzer und seiner Ehefrau Susanna geb. Weber wurde am 6. April 1908 in Köln/Rhein geboren. Nach unserem Verzug nach Halle/Saale besuchte ich dort die Mädchenmittelschule der Franckeschen Stiftungen, das Städt. Lyzeum II und die Städtische Studienanstalt, die ich Ostern 1928 mit dem Zeugnis der Reife verließ. Von Ostern 1928 ab studierte ich Zahnheilkunde in Halle und bestand im Oktober 1929 die zahnärztliche Vorprüfung. Im S.S. 1930 besuchte ich die Universität Heidelberg und vollendete mein Studium an der Universität in Halle, wo ich im Herbst 1931 meine zahnärztliche Staatsprüfung ablegte.